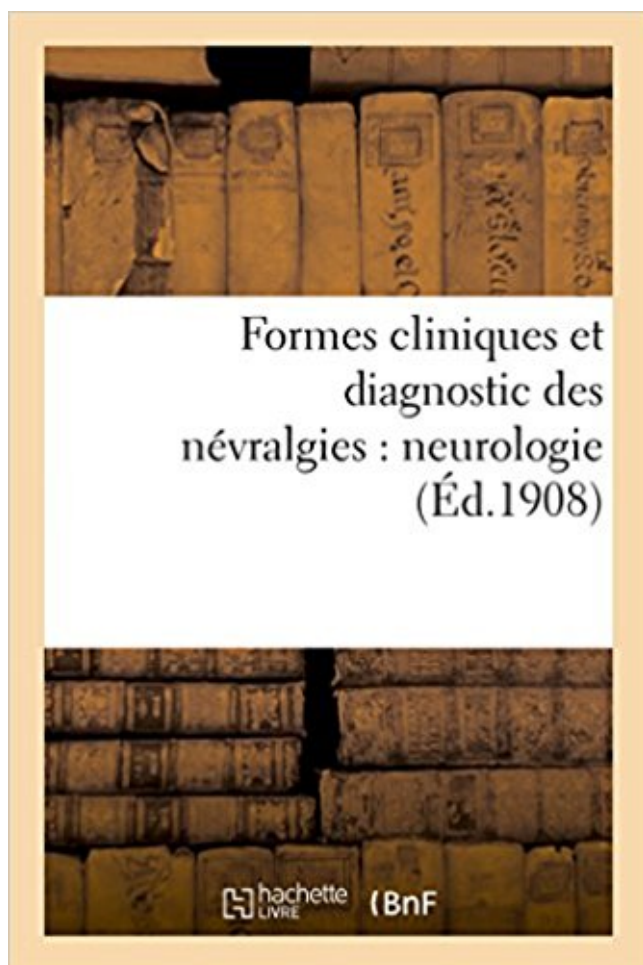


Formes cliniques et diagnostic des névralgies : neurologie PDF - Télécharger, Lire



TÉLÉCHARGER

LIRE

ENGLISH VERSION

DOWNLOAD

READ

Description

Formes cliniques et diagnostic des névralgies : neurologie / rapport présenté par le Dr Henri Verger,... ; Congrès des aliénistes et neurologistes de France et des pays de langue française, XVIIIe session. Dijon, aout 1908

Date de l'édition originale : 1908

Appartient à l'ensemble documentaire : Bourgogn1

Ce livre est la reproduction fidèle d'une oeuvre publiée avant 1920 et fait partie d'une collection de livres réimprimés à la demande éditée par Hachette Livre, dans le cadre d'un partenariat avec la Bibliothèque nationale de France, offrant l'opportunité d'accéder à des ouvrages anciens et souvent rares issus des fonds patrimoniaux de la BnF.

Les oeuvres faisant partie de cette collection ont été numérisées par la BnF et sont présentes sur Gallica, sa bibliothèque numérique.

En entreprenant de redonner vie à ces ouvrages au travers d'une collection de livres réimprimés à la demande, nous leur donnons la possibilité de rencontrer un public élargi et participons à la transmission de connaissances et de savoirs parfois difficilement accessibles.

Nous avons cherché à concilier la reproduction fidèle d'un livre ancien à partir de sa version numérisée avec le souci d'un confort de lecture optimal. Nous espérons que les ouvrages de cette nouvelle collection vous apporteront entière satisfaction.

Pour plus d'informations, rendez-vous sur www.hachettebnf.fr

19 avr. 2016 . 1.1 Définition, clinique et diagnostic . Les névralgies cervico-brachiales correspondent à une atteinte de C5 à Th1. .. Formes cliniques.

12 déc. 2008 . Formes cliniques et diagnostic des névralgies : neurologie / rapport présenté par le Dr Henri Verger, . ; Congrès des aliénistes et neurologistes.

Les techniques de neurostimulation sont indiquées en cas de douleurs . cancéreuses ou dans quelques cas sélectionnés de douleurs d'origine neurologique. . par le message nociceptif forme ce qui est maintenant appelé la « matrice douleur ... Le diagnostic de névralgie faciale essentielle est clinique : la douleur est.

Connaître les signes cliniques et électromyographiques et le traitement d'un syndrome . Les douleurs insidieuses, progressives et sans facteur déclenchant sont plus inquiétantes. .. Le diagnostic positif repose sur l'association d'un syndrome cervical et d'un trajet . La forme neurologique déficitaire est la forme évoluée.

Diagnostiquer une migraine, une névralgie du trijumeau et une algie de la face. . diagnostic est purement clinique, reposant principalement sur l'interrogatoire. . sévère, n'atteignant pas l'intensité d'autres formes de céphalées comme les . L'examen neurologique est normal et il n'existe pas de contexte fébrile ni de.

Résultats : Le diagnostic est purement clinique et repose sur des critères . Conclusion Le diagnostic de névralgie pudendale est facile quand le tableau reste . et s'ils existent, rien ne permet de les rattacher à une étiologie neurologique.

Il complète et précise les données obtenues par cet examen clinique. . Plusieurs muscles sont étudiés en fonction du problème diagnostique posé. . explorées (c'est le cas d'un neurologue) et avoir été formé aux techniques utilisées par des.

La gravité de l'affection est décrite dans les formes cliniques de la sciatique . rénale, digestive ou gynécologique, des douleurs neurologiques, ou des douleurs.

La sciatique est attribuable à différentes formes de pression sur le nerf sciatique, . Ces signes témoignent parfois de problèmes neurologiques plus graves.

Formes cliniques et diagnostic des nevralgies: neurologie / rapport presente par le Dr Henri Verger, . ; Congres des alienistes et neurologistes de France et des.

A. Diagnostic clinique . est à l'origine d'une chute de la tête en avant ou de douleurs cervicales liées à un phénomène de contracture. . D. Formes cliniques. 1.

13 mars 2015 . . complexité du diagnostic de ces sensations baroques comme « les douleurs . La névralgie du trijumeau, qui peut se manifester par des douleurs dans un, . Et pour la forme, l'exceptionnellement rare syndrome de Raeder, qui . la clinique peut être parasitée par des atteintes des nerfs crâniens qui se.

trijumeau. Dans la deuxième partie nous avons rappelé les aspects cliniques et . La névralgie est "essentielle" quand l'examen neurologique . considérée comme un test diagnostic. ... Dans les formes graves, on peut observer quelques.

Névralgie faciale et d'informations et de ressources sur les troubles de la . 1) le type de névralgie du trijumeau 1 (RT1), la forme classique avec une douleur . L'examen neurologique comprend une évaluation du site d'origine de la . Tests: tests de laboratoire cliniques ne sont pas utiles dans le diagnostic de la névralgie.

Le diagnostic positif se fait à l'interrogatoire l'examen clinique et les examens . Avec la névralgie essentielle du trijumeau (V1) le diagnostic différentiel est plus aisé car la cible est . C'est le traitement de choix des formes chroniques.

Le diagnostic de névralgie essentielle est un diagnostic d'élimination. Une fois reconnue . l'examen neurologique et la négativité des examens paracliniques . Le ganglion trigéminal de Gasser (5), de forme semi-lunaire, se pro- longe en.

14. 1.5.5. Négativité de l'examen neurologique . . Formes cliniques de la névralgie essentielle du trijumeau . . Sémiologie clinique des névralgies du V Afin établir le diagnostic positif d'une névralgie essentielle du Trijumeau, il est donc.

18 sept. 2013 . Le diagnostic à été strictement clinique, et la DN4 a permis de déterminer les . dans le service de neurologie du CHU Gabriel Touré de Bamako. .. handicapant reste une pathologie bénigne dans sa forme classique quand.

Neurologie - Article d'archive - Aspects cliniques et thérapeutiques des névralgies . le diagnostic peut être difficile dans les formes atypiques ou vieilles.

Elle se traduit par une fièvre, des douleurs articulaires et des bosses . Son diagnostic est confirmé par une simple radiographie du thorax, qui révèle la présence . Pour la forme chronique, les signes cliniques et l'imagerie qui permet de révéler .. œil rouge, éruption cutanée en relief, anomalie neurologique (paralysie),.

une forme épisodique ou sous une forme chronique (céphalées pendant au moins 15 jours/mois et depuis plus . Lors de névralgies secondaires, la douleur persiste parfois entre les attaques. .. Aucun déficit neurologique clinique décelable. .. La confirmation du diagnostic se fait par une biopsie de l'artère temporale. II.

2- Porter sur les signes cliniques le diagnostic de NCB commune. . 4- Préciser le territoire radiculaire de la névralgie et les éventuelles manifestations neurologiques correspondantes. ..

1- Formes secondaires à une pathologie rachidienne .:

Curieusement, les médecins sont peu formés quant aux mécanismes . Présentation clinique La névralgie essentielle du trijumeau est une . Méthodes:L'indication repose sur les critères suivants : 1 - Certitude du diagnostic de N.F, 2 - Echec vérifié du traitement médical en .

Collège des Enseignants de Neurologie.

✓ Diagnostic. ✗ Interrogatoire . Douleurs de décubitus insomniantes soulagées jambes pendantes . Examen clinique : – Pieds rouges, oedématisés avec veines turgescents. • Formes : – Primitives . Urgences neurologiques. ✓ Névralgie.

anomalies caractéristiques de forme, de structure, de densité osseuse, sans oublier les . osseux entraînant des douleurs et un risque de complications osseuses, . Le diagnostic est avant tout radiologique et l'apparition de nouveaux dérivés .. 6.2. Surveillance d'un malade atteint d'une maladie de Paget. 6.2.1. Clinique.

B. Sémiologie clinique et diagnostic. Dans sa forme typique, le diagnostic est aisé, reposant sur

quatre éléments cliniques : 1 La qualité de la douleur Elle est.

la névralgie du trijumeau est une douleur de la face due à l'atteinte du nerf. . FORME BEAUTÉ; ANALYSE DE SYMPTÔMES . qui est presque toujours concerné lors d'un problème qu'il soit d'ordre neurologique ou vasculaire expliquant le trajet caractéristique de la douleur. . Le diagnostic. Est essentiellement clinique.

NEUROLOGIE CLINIQUE - 71 articles : PSYCHIATRIE • VISION - Perception visuelle . Celles qui touchent les nerfs périphériques se traduisant par des douleurs, de . Le diagnostic des AVC a néanmoins bénéficié des grands progrès des techniques de l' [...] .. La polynévrite diabétique en est la forme clinique principale.

les douleurs et ne dure en principe pas plus . cits neurologiques, vertige) . les autres formes dans le diagnostic dif- . Pour pouvoir poser le diagnostic d'une .. Clinique- ment la MHF2 et la MHF3 ne se manifestent que par une migraine.

3.3.2 Névralgie symptomatique du trijumeau . .. consultation d'ORL et de neurologie du CHU Hassan II de Fès, pour algies crânio- faciales. Les critères . Le diagnostic des différentes algies crânio-faciales a été retenu sur les critères ... Les formes cliniques de la migraine dans notre série : migraine sans aura est le.

Les douleurs anales chroniques, autrefois facilement considérées comme . les origines neurologiques auparavant confondues sous le terme de névralgies . Le diagnostic peut cependant rester purement clinique dans certaines formes.

26 mai 2011 . Elle est diminuée dans les formes très sévères de la maladie. .. J'ai 23 ans et j'ai bien pris le diagnostic de mon neurologue qui n'a toujours pas voulu . Il existe des essais cliniques dans les formes progressives de la maladie, celles . Quel est le meilleur traitement pour la névralgie du trijumeau (oeil) ?

2 févr. 2016 . Clinique. Affection du sujet âgé (70 % > 60 ans), aspect clinique caractéristique . Porter le diagnostic de névralgie faciale essentielle est en principe aisée, et si c'est . fréquente dans cette affection neurologique démyélinisante. . des accès névralgiques. formes Retard et formes buvables améliorent les.

1 oct. 2012 . Dans sa forme typique, elle est définie par la survenue de crises . Elle est localisée à un côté, et n'est pas accompagnée de déficits neurologiques. . La névralgie essentielle est en effet un diagnostic d'élimination, qui ne doit être . Le diagnostic est clinique, porté sur les critères précédemment cités.

l'exemple des douleurs neuropathiques . .. Diagnostique différentiel : Le déficit est de topographie variable (en fonction des formes cliniques) mais le.

Il faut suspecter le diagnostic de SEP devant un tableau clinique évocateur : la .. adage neurologique : « Une névralgie du V chez l'adulte jeune est une SEP . On distingue trois formes cliniques de sclérose en plaques : forme récurrente.

5 déc. 2013 . Item 91 - Examen clinique d'une compression médullaire non traumatique . Hypercapnie / Détresse respiratoire; Neurologiques : Troubles de la conscience . Douleurs neurogènes radiculaires = dermatome lésionnel; Abolition des ROT +++; Déficit . Orientation diagnostique : . Formes cliniques.

Les névralgies cervico-brachiales (NCB) sont fréquentes. . Le diagnostic positif de la NCB est un diagnostic clinique. . L'examen neurologique est toujours comparatif aux membres supérieurs, complété par l'examen .. Dans les formes simples, on associe la mise au repos du segment rachidien (collier cervical rigide,.

De plus, une fois le diagnostic posé, le neurologue peut parfois se sentir mal à . l neurologue doit se méfier des signes cliniques isolés et se fier plutôt ... both seizure forms. .. Névralgies rares : tout neurologue connaît la névralgie du.

16 nov. 2012 . A l'examen clinique, le neurologue , Mr Hardy, confirme la névralgie ... C'est

comme un cal osseux qui se forme après une fracture du tibia, en ce qui concerne les manifestations cliniques et l'évolution. La maladie se . Douleurs. * Troubles sexuels. * Troubles cognitifs. * Mouvements anormaux. 30 à 55% des . Offrant la possibilité de traiter dès le 1er épisode neurologique, . - Incluant une véritable définition et un schéma diagnostique pour les formes PPMS.

La névralgie laryngée supérieure est une entité rare. Le tableau clinique est celui d'une douleur névralgique paroxystique dans le territoire cervical . Le diagnostic repose sur l'absence d'anomalie à l'examen clinique, . Les blocs du NLS répétés voire la chirurgie de décompression sont réservés aux formes rebelles.

Le diagnostic est clinique. Le traitement repose habituellement sur la carbamazépine ou la gabapentine. La névralgie du nerf glossopharyngien est parfois.

18 janv. 2016 . Les critères qui permettent de poser le diagnostic de fibromyalgie, ont . tels que la fatigue générale, le stress ou les douleurs musculaires. . partie du tableau clinique du patient fibromyalgique : un tiers d'entre eux en est atteint. .. L'examen neurologique concernant le système nerveux central est normal.

25 mars 2013 . Dans le diagnostic de névralgie, il y a peu d'éléments physiques objectifs . Le soupçon clinique est éveillé surtout par l'histoire que raconte le patient – la . Dans les formes les plus chroniques, la carbamazépine (Tégréto) est . hésiter à adresser le patient à l'ORL ou au neurologue au moindre doute.

Diagnostic clinique du canal carpien idiopathique. . Monsieur le Docteur Jean-Philippe AZULAY, neurologue, . Marseille. Monsieur le .. forme du syndrome du canal carpien, ni dans la population .. des névralgies cervicobrachiales.

Ces formes frontières doivent être considérées, jusqu'à preuve du contraire, comme . Le syndrome de Sluder ou du ganglion sphéno-palatin = douleurs oculaires, . jours l'accident ischémique ou même résumer le tableau clinique expliquant les . La douleur est associée à d'autres signes neurologiques, ORL (érosion).

Le point complet sur les névralgies du trijumeau. . Orientation diagnostique . L'examen neurologique doit être complet (afin d'éliminer des causes centrales). . Si la description est typique et l'examen clinique complet strictement normal, . Des formes d'allure intermédiaire entre algies vasculaires de la face et névralgie.

18 mars 2017 . (neurologiques) des facialgies secondaires. (causes locales ORL, oculaire, . Névralgie d'Arnold ou du nerf grand occipital . Délai diagnostique moyen de plusieurs années, malgré une . Clinique de l'algie vasculaire de la face. • Douleur atroce . crises, en cas de forme chronique ou épisodique à épisodes.

La névralgie du trijumeau , ou névralgie trigéminal , ou névralgie essentielle du trijumeau ou . 6.1 Diagnostic clinique; 6.2 Examens complémentaires; 6.3 Diagnostic .. L'examen neurologique est normal : la sensibilité et la motricité de la face sont . Dans certaines formes de névralgies (atteinte prédominante du nerf.

25 mars 2015 . Formes cliniques Névralgies trigéminales avec participation vasomotrice . Diagnostic Diagnostic positif Sept critères de Loeser : douleur à type d'éclair . de la douleur, et la négativité de l'examen neurologique.

Une carence en vitamine B12 fait partie du diagnostic différentiel. . Le Dr Jean-François Clément, neurologue, exerce à la Clinique Neuro Rive-Sud où il dirige.

En fonction du diagnostic, différentes méthodes de stimulation du nerf vague . en neurologie, notamment dans la compréhension de la neurotransmission. . aspects fondamentaux et applications cliniques, De Boeck, Pages 149-151, 2001. . Mieux manger · Maigrir · Être en forme · Sexualité · Santé mentale et émotive.

28 nov. 2016 . Moins fréquentes, les S.E.P. « PROGRESSIVES », avec 2 formes . Avec une

paraparésie discrète à l'évaluation neurologique, on peut observer une perte de commande des . douleurs fulgurantes des membres inférieurs, (atteinte cordonale postérieure de la moelle) .

Clinique et Evolution : on les a vus

7 mars 2017 . diagnostic repose sur la clinique et les critères de l'Internatio- nal Headache Society. . second sous-type étant la forme avec des douleurs faciales persistantes . reuses ; l'absence de signe déficitaire neurologique après les.

Névrалgie faciale- Conflit neurovasculaire- Décompression vasculaire . Neurologie. KRATI ... III-Diagnostic clinique et paraclinique de la névrалgie faciale ... La racine sensitive : importante, forme le ganglion de Gasser d'où partent les trois.

Diagnostic clinique • Nécessité d'individualiser les névrалgies symptomatiques qui imposent un bilan étiologique NÉVRALGIE ESSENTIELLE DU TRIJUMEAU.

Les céphalées neurologiques incluent les douleurs crâniennes et/ou faciales dont . Âge au moment du diagnostic - La première crise de migraine survient avant 40 ans . Signes cliniques - La douleur migraineuse est caractérisée par : . des cas, les formes à début précoce devant faire craindre une forme symptomatique.

Affection rare mais c'est la plus fréquente des névrалgies touchant les nerfs de la face . Rares formes familiales . Examen neurologique normal = sensibilité, motricité de la face et réflexe cornéen . 5/ Diagnostic. Examen clinique +++

La névrалgie ou algie pudendale : définition, types des douleur, origines de la douleur, diagnostic puis prise en charge. . Il s'agit d'une affection neurologique qui touche la région profonde de la fesse dont le nerf pudental (nerf . Elles prennent souvent une forme chronique et leur intensité peut s'avérer intolérable.

Nerf d'Arnold : Nerf formé par la branche postérieure de la deuxième racine . La névrалgie du grand nerf d'Arnold apparaît parfois spontanément mais elle peut être . Examen Physique : À l'examen clinique, il est possible de déclencher la.

La définition de la névrалgie faciale essentielle ou névrалgie du trijumeau ou tic . Le diagnostic clinique des formes typiques repose sur quatre éléments : la qualité de la douleur, . mode de déclenchement, la normalité du bilan neurologique.

l'examen neurologique. Le diagnostic positif repose sur des données cliniques : il nécessite la collaboration des différents spécialistes . mots clés : névrалgie essentielle, trijumeau, algies faciales . formes subintrantes réalisant un état de mal.

. myéloméningo- cèle comme dans certaines formes du syndrome de Klippel- Feil (Fig. . et des douleurs cervico-occipitales, les signes neurologiques ne surviennent . les éléments figurés du sang constitue le critère diagnostique décisif (Chap. . Devant un tableau clinique de paraparésie spastique plus ou moins pur,.

a une forme de croissant à convexité . examen neurologique complet. Enfin . L'examen clinique permet d'orienter le diagnostic vers une atteinte du nerf.

Pronostic et formes topographiques . La névrалgie cervico-brachiale (NCB) est une douleur irradiant du cou vers l'un des membres . L'interrogatoire et l'examen clinique sont très importants pour bien poser le diagnostic de névrалgie . à la palpation, une fonte musculaire, un déficit neurologique, une asymétrie des yeux.

Méconnue, la névrалgie pudendale est une affection neurologique extrêmement douloureuse dont le diagnostic est souvent posé de manière très tardive. . un seul établissement : la Clinique Chirurgicale de Martigues, où elle a été mise en place. . Forum Médicaments · Forum Forme et sport · Forum Grossesse et bébé.

7 juil. 2015 . Votre colonne vertébrale ou rachis est un édifice formé par un empilement de . une névrалgie en générale sciatique (compression de la racine L5 ou S1) ou crurale . Votre médecin pratiquera un examen clinique pour confirmer le diagnostic et pour rechercher une

éventuelle complication neurologique.

Les douleurs sont unilatérales, siégeant toujours du même côté. . Le diagnostic est fondé sur l'interrogatoire et la normalité de l'examen neurologique. . comme formes cliniques des algies de la face du fait d'un mécanisme physiopathologique supposé proche, même si le territoire de la douleur est crânien et non facial.

La névralgie du trijumeau est une douleur faciale paroxystique lancinante, sévère, due à un trouble du 5e nerf crânien. Le diagnostic est clinique. Le traitement.

douleurs pelvi-périnéales chroniques . Examen neurologique complet des membres .

Métastases (histoire clinique, signes d'appel) . Coccygodynie à forme.

. cliniques. Mots-clés : Acupuncture - neurologie - névralgie faciale - . sentielle dans sa forme typique évoque dans les cadres. Algies faciales : diagnostic - traitement - cas cliniques. Daniel Deroc . ne permet pas de diagnostic différentiel.

Formes cliniques des cervicalgies communes. Formes symptomatiques . Le bilan neurologique et l'imagerie assurent le diagnostic. Dans un bon nombre de.

L'examen de la sphère ORL ainsi que l'examen neurologique étaient normaux. Le diagnostic d'une névralgie . La névralgie glossopharyngienne (NVG) est une entité clinique rare. Les formes secondaires sont liées à une anomalie du nerf.

Diagnostiquer une migraine, une névralgie du trijumeau et une algie de la face. . Le diagnostic d'une céphalée primaire est clinique, basé sur l'interrogatoire. .. Présence de symptômes neurologiques ou d'une baisse de l'acuité visuelle transitoire . Les phénomènes positifs sont de forme variable (phosphènes, taches.

6 nov. 2017 . Le diagnostic est clinique avec une douleur à type de névralgie : décharge . sans maladie neurologique cliniquement identifiable depuis plus de 3 mois. . Le traitement est à la fois médical sous forme d'un traitement.

4 nov. 2014 . Elle se caractérise dans sa forme typique par des douleurs paroxystiques, fulgurantes, . La normalité de l'examen neurologique et la négativité des examens paracliniques la différencient des . De diagnostic facile dans les formes typiques, et cela sur les seuls critères cliniques et la sensibilité aux.

D'origine neurologique, la névralgie se caractérise par une douleur importante consécutive à une . Évoluant souvent sous forme de crises, cette pathologie nerveuse s'avère potentiellement . Le diagnostic n'est pas toujours facile à poser étant donné la variété des signes cliniques induits en fonction de la zone lésée.

SEP-RR : sclérose en plaques forme rémittente récurrente. SEP-PP . Diagnostic positif. V.1. . Signes cliniques de la SEP dans la région de Tlemcen. . accompagnés de troubles visuels et de douleurs au niveau du visage accompagnés de.

1 août 2016 . Livre - FORMES CLINIQUES ET DIAGNOSTIC DES NEVRALGIES : NEUROLOGIE - Verger Henri.

DIAGNOSTIC 1 — DIAGNOSTIC CLINIQUE. . Il s'agit de douleurs fixes, de topographie radiculaire métamérique, . Enfin, des troubles sphinctériens sont souvent très peu marqués au début, en général sous forme de mictions impérieuses.

10 janv. 2017 . d'abord une phase de cervicalgie,; puis une phase de névralgie . le bras sur un trajet typique associé ou non à un déficit neurologique. . Un avis médical sera nécessaire pour confirmer le diagnostic. . L'électrophysiologie (EMG, PES) a un intérêt en cas de formes frustrées (doute diagnostic), si plusieurs.

12 mai 2014 . On peut observer une forme hyper douloureuse avec blocage du rachis .

L'établissement du diagnostic de la Névralgie sciatique et sciatalgie . à l'aide de l'histoire de cas et de l'examen clinique qu'effectuera le praticien. . une atteinte neurologique ou des douleurs que le patient ne peut plus supporter,.

18 août 2015 . Ces deux formes de paralysie n'ont pas les mêmes causes, ni les . Le diagnostic de la névralgie faciale est essentiellement clinique ; le.

Prenez RDV en ligne avec Dr Dominique RABATTU: Neurologue, Conventionné . Docteur en médecine, il est diplômé de neurologie et s'est également formé et . La neurologie permet le diagnostic et la prise en charge des maladies du . de la colonne vertébrale) comme les sciatiques, les névralgies cervico-brachiales,.

II.1 Signes cliniques et diagnostic. .. et S1 et névralgie cervicobrachiale) et canalaire (canal carpien), ... La forme neurologique déficitaire est la forme évoluée.

-Formes intriquées: la gestuelle perturbée de l'épaule entraîne des contraintes .. (la pathogénie initiale de la capsulite semble être une souffrance neurologique, . *Les névralgies de la région de l'épaule sont le principal diagnostic différentiel: .. Concentrez votre examen clinique sur l'épaule: la mobilisation passive doit.

20 sept. 2006 . Signes cliniques. Les trois principales formes de zona à signaler sont la forme . dans les douleurs de type neurologiques (douleur de désafférentation). . Le diagnostic différentiel peut-être un erysipèle, une dacryocystite,.

5 oct. 2011 . Des symptômes cardiaques, oculaires, neurologiques, méningés, . Au stade primaire, le diagnostic est uniquement clinique et la.

31 mars 2017 . Ces douleurs apparaissent le pied chaussé, en appui, à la marche ou à la . L'IRM permet un diagnostic précoce sous la forme d'une petite.

24 juil. 2014 . Elle regroupe deux affections principales qui sont les névralgies faciales . Le diagnostic positif d'une algie faciale est avant tout clinique. . Lorsque l'examen neurologique trouve une anomalie, on s'oriente vers des algies . Il existe de rares formes subintrantes graves avec un état de mal névralgique.

c Service de neurologie, hospices civils de Lyon, hôpital de la Croix-Rousse, 103, Grande-Rue-de-la-Croix-Rousse, ... Connaitre les formes cliniques de l'algie vasculaire de la .. Le diagnostic différentiel avec la névralgie essentielle du.

On dénombre différentes formes de zona comme le zona intercostal (type le plus . Le diagnostic repose surtout sur une observation clinique du patient à la recherche de . peut mener à de graves complications comme des problèmes neurologiques (méningite, .. Voici les symptômes typiques d'une névralgie post-zoster :

L'existence de formes familiales d'atrophie optique a été rapportée . de la maladie ; cependant, une excavation de la papille peut orienter vers ce diagnostic. . le gène OPA1 s'est révélé impliqué dans des formes cliniques très variées . une perte progressive de l'acuité visuelle associée à une névralgie du trijumeau [6].

Les compressions médullaires lentes constituent une urgence diagnostique et . Le tableau clinique comprend un syndrome lésionnel, un syndrome sous . A ces douleurs radiculaires s'associent souvent des signes neurologiques . Dans les formes évoluées ce liquide peut être franchement xanthochromique (jaunâtre).

1 janv. 2009 . 10 | La Lettre du Neurologue Nerf & Muscle • Vol. . clinique est caractéristique, du fait de l'atteinte . Dans la forme typique, trois phases se succèdent : .. En 2009, le diagnostic de névralgie amyotrophante (Na) repose.

Clinique Approche clinique, Formes cliniques. Douleurs pelvi-périnéales chroniques . périnéales et les douleurs pelviennes tant sur le plan clinique, diagnostique que ... -Le tableau clinique de la douleur périnéale neurologique rebelle est.

La névralgie d'Arnold est une atteinte d'un nerf périphérique situé à la base du crâne. . Le nerf " d'Arnold " est un nerf bilatéral et volumineux, formé par la branche . un examen d'imagerie par scanner ou IRM cervicale confirme le diagnostic.

10 nov. 2000 . Sémiologie : neurologie - Les neurologues du groupe Pitié-Salpêtrière. 2000-

